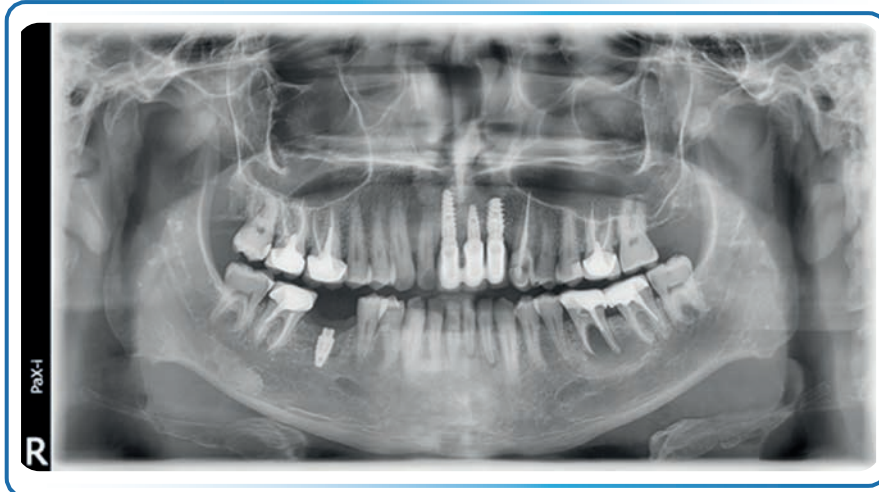

Comblement ALVÉOLAIRE

Dr Hani SANEH - Beyrouth

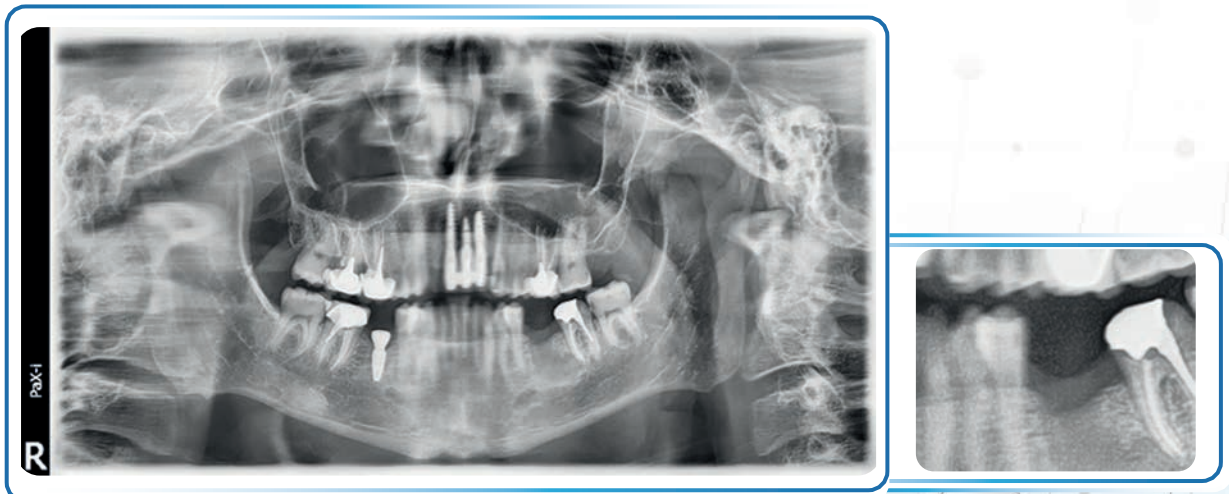
État général et historique patient

Patient de **25 ans en bonne santé générale**. Celui-ci se présente en décembre 2021 avec un abcès mandibulaire (dent 36) et après avoir subi un échec de traitement endodontique.



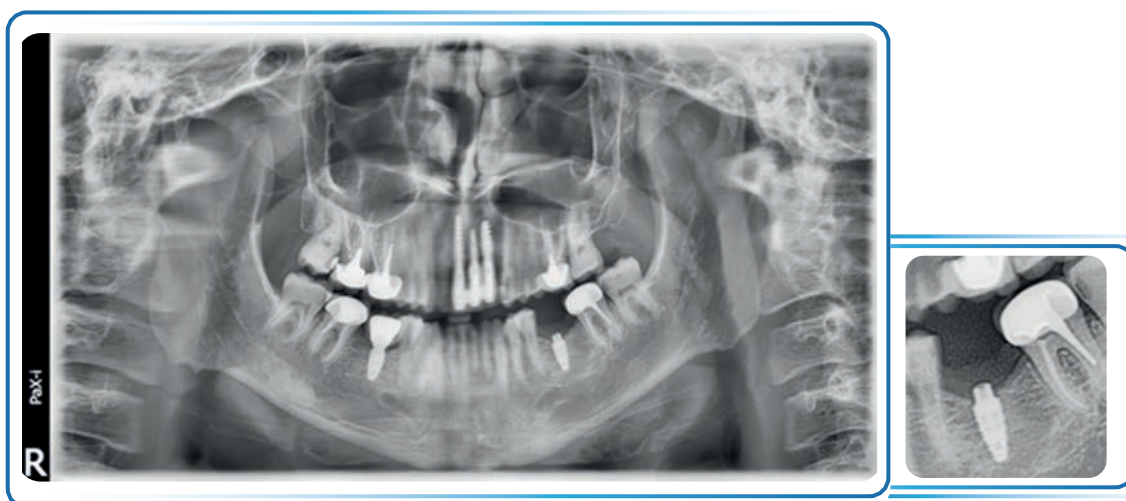
Traitement

- Nous procédons à l'extraction de 36 et décidons, de manière à anticiper les destructions (résorptions) osseuses secondaires à l'extraction, de réaliser un comblement dentaire sur le site avec de l'allogreffe viro-inactivée Allodyn DENTAL SP STANDARD 0,5cc.
- Nous procédons à une suture pour fermer parfaitement le site.



Radiographies Post Opératoires

- 5 mois après l'extraction, le volume osseux a presque été entièrement préservé.
- Nous constatons une structure totalement naturelle et une recolonisation complète du greffon par de l'os natif.
- Le patient décide de procéder à la pose d'un implant.
- Le forage réalisé lors de la pose de l'implant permet de constater la qualité du volume osseux néoformé et le complet remodelage du greffon.
- L'implant est posé avec succès (torque 35 N/cm) et la mise en charge sera réalisée plus tard.



PRODUITS UTILISÉS :



Allodyn DENTAL SP STANDARD 0,5cc
(Les Laboratoires O.S.T)

OSH-ALCLIFR-001

allodyn@ost-dev.com - tél : +33 (0)4.73.98.75.30

13 rue Henri MONDOR
BIOPOLE CLERMONT-LIMAGNE
63360 SAINT BEAUZIRE – FRANCE

O.S.T
Laboratoires